消化管内視鏡生検における炎症およびリンパ腫の病理組織診断と クローナリティ検査の相関

二瓶和美[1) 2)]　吉田桂子[2)]　内田和幸[3)]　小川博之[1)]
○kazumi NIBE、keiko YOSHIDA、kazuyuki UCHIDA、hiroyuki OGAWA
1）日本動物高度医療センター、2）サンリツセルコバ検査センター、
3）東京大学獣医病理学研究室

2011～2013 年 2 月までの期間に、消化器症状を主訴に日本動物高度医療センター（JARMeC）で内視鏡生検を実施した 111 症例（犬、猫）について組織診断とクローナリティ解析の相関を調査した。組織診断の内訳は炎症 64 例、リンパ腫 44 例、他の腫瘍 3 例であった。これらのうち炎症およびリンパ腫と診断した症例のクローナリティ陽性率は、犬でそれぞれ 8%、44%、猫で 67%、63%であった。犬の低グレードリンパ腫では組織診断とクローナリティ結果の一致率が低く、現在の内視鏡生検の診断の最も大きな問題点と思われる。猫では炎症と診断した症例でも高い陽性率が高く初期の低グレードリンパ腫を炎症と診断している可能性が考えられた。

キーワード：消化管内視鏡生検、リンパ腫、クローナリティ検査

【はじめに】　慢性的な消化器症状を呈する犬や猫に対する内視鏡検査の最大の目的は炎症（炎症性腸疾患）とリンパ腫（特に、低グレードリンパ腫）の鑑別である。しかし、現在は消化管の低グレードリンパ腫の客観的な組織診断基準がないため、特に犬における慢性胃腸炎と低グレードリンパ腫の鑑別に苦慮する症例がある。炎症とリンパ腫を鑑別する客観的指標としてクローナリティ解析は有用な検査法であるが、組織診断と必ずしも一致しないのが現状である。そこで、日本動物高度医療センター（JARMeC）で実施した内視鏡生検について組織診断とクローナリティ解析の相関を調査した。

【症例・方法】　2011～2013 年 2 月の期間に、日本動物高度医療センター（JARMeC）において日本小動物消化器内視鏡生検ガイドラインが推奨する濾紙法により病理組織検査を実施した 153 例のうち、クローナリティも実施した 111 例（犬 90 例、猫 21 例）を対象とした。

【結果】　111 例の組織診断は炎症 64 例、リンパ腫 44 例、他の腫瘍 3 例であった。診断別のクローナリティ陽性率は炎症 12/64 例（19%）、リンパ腫 21/44 例（48%）、他の腫瘍 1/3 例 33%であった（表 1 左）。動物別の診断とクローナリティ陽性率は、犬では炎症 4/52 例（7%）、リンパ腫 16/36 例（44%）、他の腫瘍 0/2 例（0%）であった（表 1 中央）。猫では炎症 8/12 例（67%）、リンパ腫 5/8 例（63%）、他の腫瘍 1/1 例（100%）であった（表 1 右）。

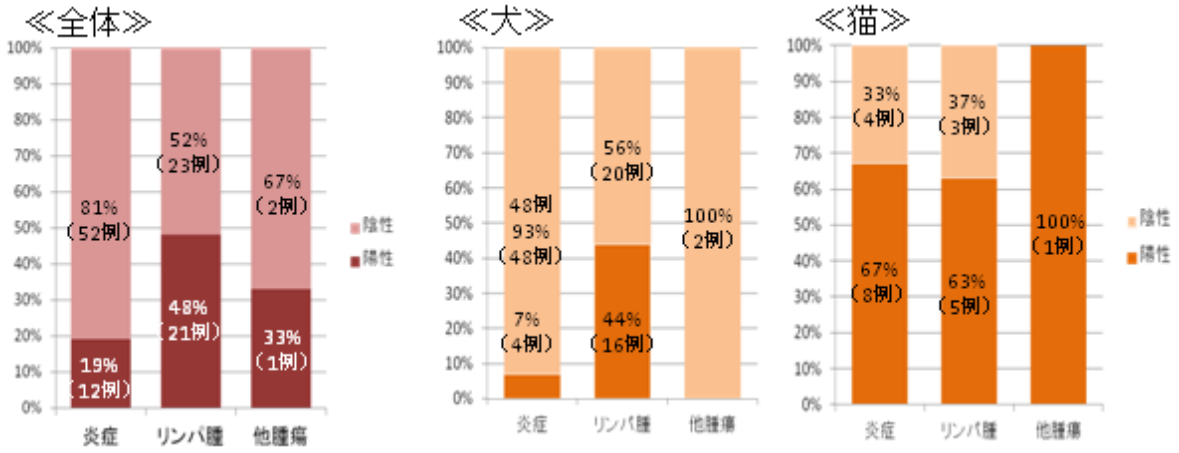

表 1．診断別のクローナリティ陽性率

リンパ腫のグレード別クローナリティ陽性率は、低グレードリンパ腫で 11/31 例（35%）、高グレードリンパ腫で 5/6 例（83%）、低グレードリンパ腫と高グレードリンパ腫の混合型では 5/7 例（71%）であった（表 2）。また動物別では低グレードリンパ腫で犬 8/26 例（31%）、猫 3/5 例（60%）、高グレードリンパ腫で犬 4/5 例（83%）、猫では 1/1（100%）であった。低グレードと高グレードの混合型では犬 4/5 例（80%）、猫 1/1 例（50%）であった。

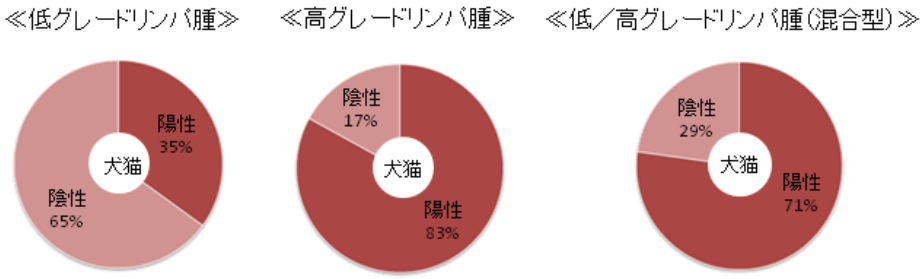

表 2．グレード別のクローナリティ陽性率

【まとめ・考察】　組織学的に炎症と診断した症例について、犬では多くの症例で組織診断とクローナリティ結果が一致したが、猫では半数以上がクローナリティ陽性であり低グレードリンパ腫の初期病変を炎症と診断している可能性が考えられる。リンパ腫と診断した症例では、犬の低グレードリンパ腫で組織診断とクローナリティ結果の一致率が低く、現在の内視鏡生検の診断の最も大きな問題点である。高グレードリンパ腫については犬猫ともに組織診断とクローナリティの一致率は高く、クローナリティ解析自体はリンパ腫の診断に有用と思われる。

今後の課題として、犬の低グレードリンパ腫で組織診断とクローナリティが一致しなかった症例の組織病変を再評価および炎症とリンパ腫の中間病変（グレーゾーン）の評価方法の検討が必要と思われる。また、組織学的にリンパ腫であったがクローナリティ陰性の症例については、病変のあるパラフィン切片を用いたクローナリティの有無の再評価も必要と思われる。