Zelkova NEWS

No.5
August 2022

病理 TOPIC s ：内視鏡検査の病理診

今回は、消化管における内視鏡検体の基本的な取り扱い方についてご紹介します。動物病院には日々様々な患者様が来院され、その中でも「食欲がない」「頻繁に吐く」「下痢が続く」といったお腹の不調を訴える患者様も多いと思います。その原因は多岐に渡りますが、血液検査や画像検査などで消化器以外の内臓に大きな異常が見られない場合、内視鏡検査の実施を視野に入れる先生方もいらっしゃるかと思います。開腹することなく、スコープを通して消化器粘膜の状態を観察しながら、異物の摘出や出血、潰瘍、腫瘤といった粘膜の病変部からの組織生検を行うことができるため、消化器疾患において非常に有用な検査と言えます。

評価に適した組織が採取できるかは、検査を行う術者の技術や使用する鉗子の種類、病変部の性状によって左右されるかもしれませんが、採取後の検体の数やその取り扱い方も非常に重要です。具体的には、以下の３点に注意していただくと良いでしょう。

■ 内視鏡生検における留意点

- **各部位で複数個採材する（可能であれば6～10個）。**
- **組織が引き伸ばされたり挫滅したりしないよう注射針を用いて生検鉗子から組織を回収する。**
- **生理食塩水で湿らせた濾紙に、粘膜面が上になるように粘膜組織を貼りつける。**

■ 検体の固定法（浮遊固定法と濾紙固定

採取された粘膜組織をホルマリンに浸ける際、組織をそのまま入れる場合（＝浮遊固定法）と、組織を濾紙に貼りつけて入れる場合（＝濾紙固定法）があります。

消化管の粘膜組織は、粘膜の部位によってホルマリン固定による組織の収縮率が大きく異なります（粘膜表層部と比べると、深部の筋板のある領域が収縮しやすい）。そのため、浮遊固定法の場合、組織が丸まったり捻れてしまうことが多く、顕微鏡で見た際に粘膜面の評価が難しくなる場合があります。一方、濾紙固定法では、検体を伸ばした状態で粘膜面を一定方向に固定することができるため、評価を行いやすい病理組織標本を作製できます。また、ガーゼに包んで容器に入れる方法は、組織をガーゼから剥がす際に千切れてしまう恐れがあるため、お勧めはできません。

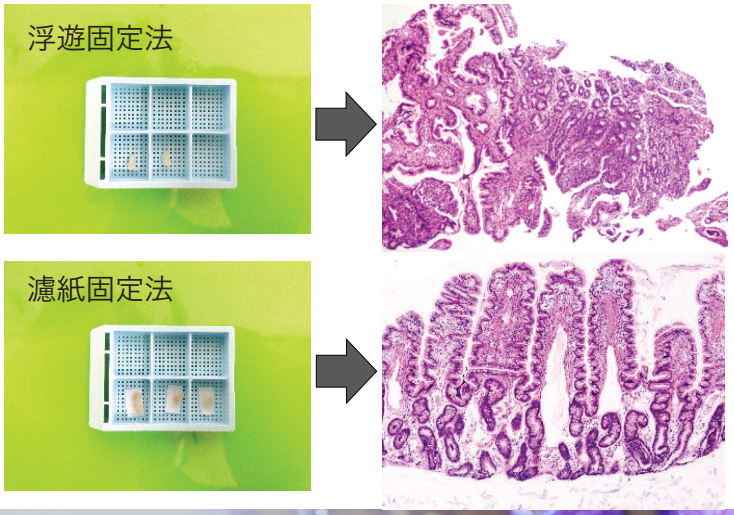

■ 濾紙に貼りつける方向性による違い

濾紙固定法で検体を提出いただく場合、粘膜組織の貼り付ける方向も重要です。**粘膜面が上になるように濾紙へ貼りつけることが推奨されます。**こうすることで、粘膜に対して垂直な断面が観察できる質の良い標本が作りやすくなります。一方、粘膜面が下になるとアーティファクトにより粘膜上皮が剥がれたり、腸であれば絨毛が押し潰されたりしてしまい、正しい評価ができなくなる可能性がでてきます。また、組織の向きによっては絨毛先端部の横断面しか評価できず、粘膜深部の評価が困難になる場合もあります。また、検体は濾紙の長辺に対して平行になるよう、向きを揃えて貼り付けてください。

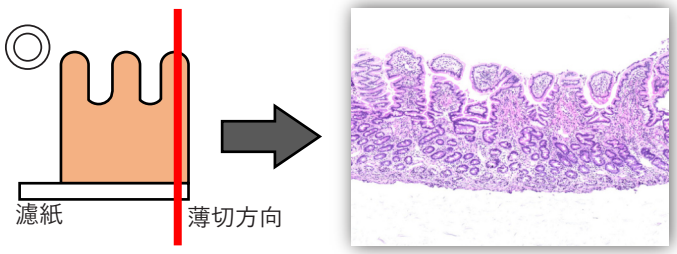

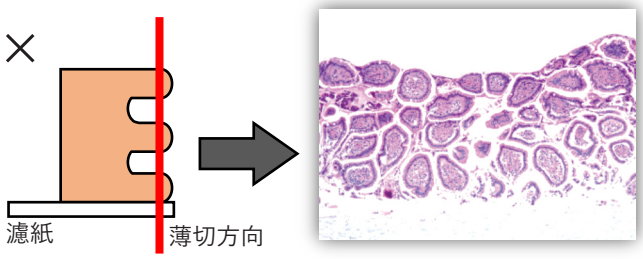

左上：粘膜面が上になるように濾紙に貼り付けた場合
縦断方向に薄切され、粘膜全体を正確に評価することができます。

右上：粘膜面が横になるように濾紙に貼り付けた場合
横断方向に観察され、絨毛先端部の一部しか評価できません。

右下：粘膜面が下になるように濾紙に貼り付けた場合
表層の絨毛が濾紙に押し潰されてしまい、絨毛の長さや太さを正しく評価できません。

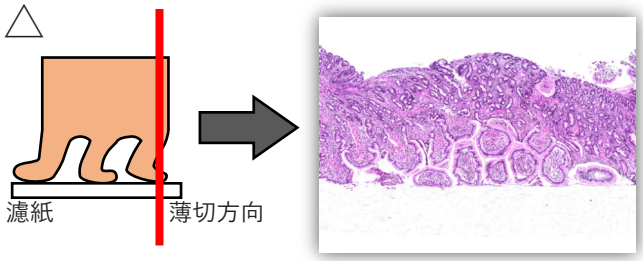

■ 採取組織の大きさによる違い

採取組織は大きいほど診断精度が上がります。採取個数が多くても、いずれも組織が小さく詳細な評価ができなかったというケースも過去にはあります。一般的には、組織が挫滅しにくく、且つ多くの組織が採取可能ということで**V字鰐口型長径の生検カップ**が推奨されています。実際は、人手が足りない中で時間に追われて一つ一つ濾紙に貼りつけていられない、という現場のお声もあるかもしれません。しかし、内視鏡は低侵襲な検査であるとはいえ、麻酔下で行う検査になります。年齢や犬種などによって麻酔リスクが高い患者様であっても、内視鏡検査を選択肢に入れるケースもあるかと思います。そのような場合に、せっかく検査を行ったのに……という結果にならないよう、採取後の取り扱いに再度ご配慮頂くといいと思います。

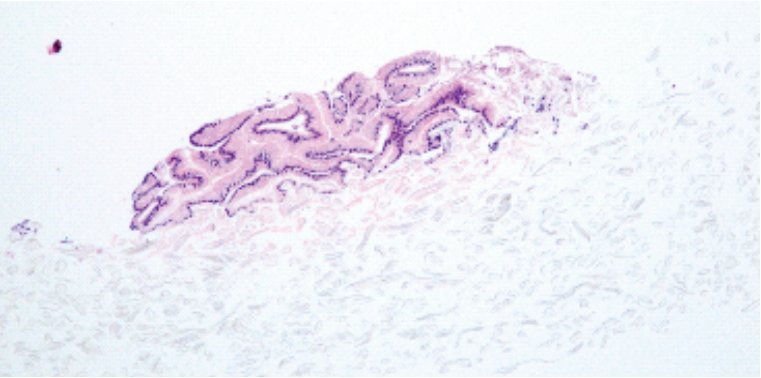

小さな生検鉗子で採取された粘膜組織では、粘膜の表層部しか採取されておらず、固有層より深部の評価ができません。

以下は、実際に内視鏡生検で診断ができた症例の一例になります。

胃腺癌（印環細胞癌）

９歳のトイ・プードル、食欲不振、嘔吐が主訴。
超音波検査にて胃壁に肥厚がみられたため、内視鏡生検を実施。

病理組織学的検査：

採取された胃粘膜において腺癌の増殖巣が観察されました。右図のような腫瘍細胞の細胞室内に好酸性の粘液が貯留し、核が細胞質辺縁に位置する形態の腺癌は、組織学的に**印環細胞癌**に分類されます。進行が早く、転移もしやすいため、非常に予後の悪い腫瘍になります。

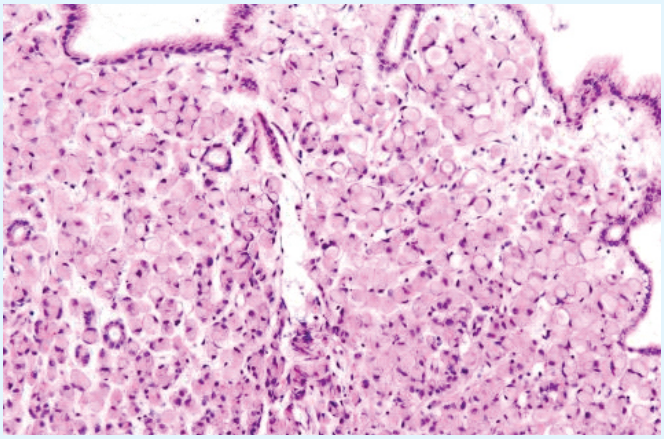

胃腺癌の多くは胃角や幽門に形成され、粘膜表面に潰瘍を伴う場合も少なくありません。潰瘍形成を伴う場合、潰瘍中心部から採材すると炎症細胞ばかりが採れてしまい、肝心の腫瘍細胞が存在しない場合もあります。すると、内視鏡検査で肉眼的に胃腺癌が疑われても、病理検査で確定診断に至らないという結果になってしまいます。潰瘍形成を伴う病変の際は、潰瘍の周辺部や境界付近から複数個（可能であれば12個程度）採材することが推奨されます。

文責：増田 真緒

（表の細胞診写真はリンパ腫）